

验结果表明,采用甲醇 25ml 一次直接超声 20 分钟提取,可使样品中的补骨脂素与异补骨脂素提取完全。

2. 本方法经各项实验考察,结果表明方法重现性好,精密度高,而且具有样品处理简单,操作简便的特点,可以作为质量控制的方法。

参 考 文 献

- [1] 中国药典,一部,2000:566
 [2] 姜舜尧. HPLC 测定 3 种含补骨脂中成药中的补骨脂素和异补骨脂素的含量. 中成药,2000,22(4):293
 [3] 谭生建,胡文祥,杨成勇,等. 梯度洗脱变换波长 HPLC 测定四神丸中有效成分. 中国药学杂志,1999,34(12):839

DETERMINATION OF PSORALEN AND ISOPSORALEN IN YISHENGLING GRANULES BY HPLC

Lu Bei Wu Shaoming

(The JinHua Institute of Drug Control, JinHua, 321000)

Abstract Objective: To establish a method of HPLC assay for determining psoralen and isopsoralen in Yishenling Granules. **Method:** A Hypersil ODS column(4.6×250μm) was used with a mobile phase of a mixture of 0.01mol/L phosphate(pH6.5)-methanol(50:50). The flow rate was 1.0ml/min. A uv detector at 246nm was used. **Result:** The average recoveries of psoralen and isopsoralen were 98.9% and 98.2% respectively; RSD were 2.0% and 0.8% respectively. **Conclusion:** The psoralen and isopsoralen in Yishenling Granules were separated in the method. It is suitable for controlling quality of Yishenling Granules.

Key word Yishenling Granules; psoralen; isopsoralen; HPLC

阳桃根的生药学研究

胡旭佳^① 孙先凤^② 方 岚^① 何仁远^①

摘要 目的: 通过对阳桃根的生药学鉴定研究,为该药的开发利用及质量标准的制定提供依据。
方法: 采用药材性状、显微特征描述及薄层鉴别方法。**结果:** 描述了该药材的性状和显微特征,薄层色谱斑点清晰。**结论:** 其性状和显微特征及薄层鉴别薄层方法均可为该药的鉴定提供依据。

关键词 阳桃根; 药材性状; 显微特征; 薄层色谱

阳桃根为酢浆草科植物阳桃 *Averrhoa carambola* L. 的干燥根。分布于云南、广东、广西、福建、台湾;马来西亚也有。多栽培于园林或村旁。全年可采,秋冬较佳,其味酸、涩,性平。归肝、胃经。清热利湿、祛风止痛。用于尿路结石^[2],头风,关节痛。有关阳桃根的研究报道甚少,本文从药材性状、显微特征及薄层色谱方面对其进行了系统研究,为开发利用这一药物资源提供鉴定依据。

一、实验材料

采自广东恩平市恩城镇,其原植物标本及药材

标本经中科院昆明植物研究所李锡文研究员鉴定为酢浆草科植物阳桃 *Averrhoa carambola* L.。

二、药材性状

根呈圆柱形,有的有分枝,直径 1~8cm。表面黄棕色至棕褐色,光滑或有纵皱纹,具须根痕、支根痕及皮孔样横向突起。质坚实。切面形成层环明显,近圆形;皮部窄,棕红色至深棕色;木部宽广,类白色或微带棕红色。气微、味淡、微涩。

三、显微鉴别

1. 根横切面:木栓层为数列红棕色细胞。皮层较窄。韧皮纤维众多,多成束,微木化,周围薄壁细胞常含草酸钙方晶;薄壁细胞排列较紧密,类长方形,

①云南省药品检验所 云南昆明 650011

②中国科学院昆明植物研究所 云南昆明 650034

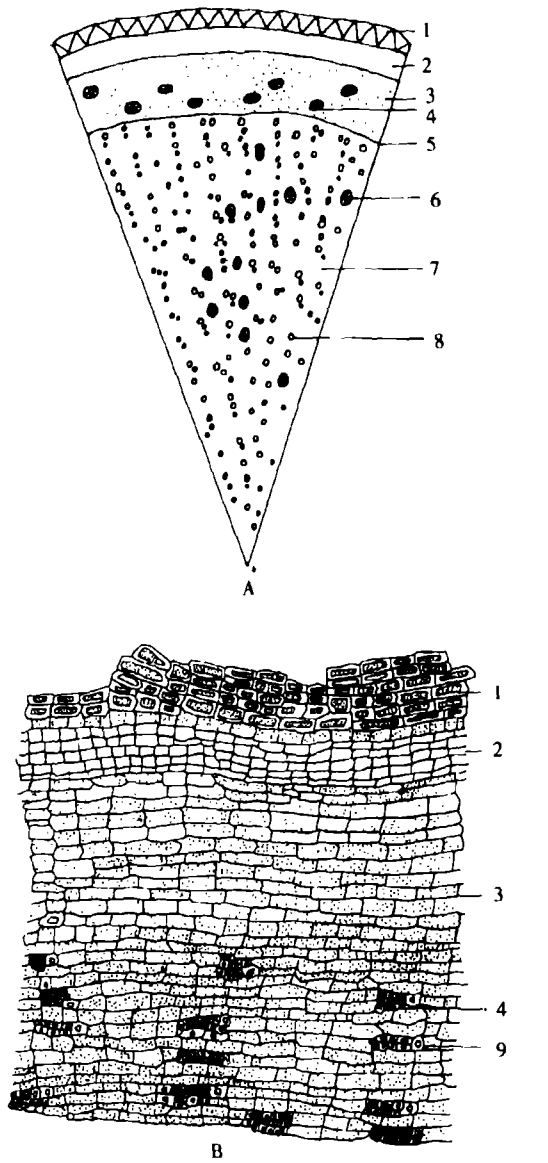


图 1 阳桃根横切面图

A. 简图 B. 木栓层、皮层、韧皮部详图 C. 木质部详图
 1. 木栓层 2. 皮层 3. 韧皮部 4. 韧皮纤维束 5. 形成层
 6. 木纤维束 7. 木质部 8. 导管 9. 草酸钙方晶 10. 木射线

内含黄色分泌物。形成层成环。木质部木射线窄，1~2 列细胞。导管密集，单个或数个相聚呈径向散在，直径 25~175 μ m；木纤维成束，周围薄壁细胞常亦含草酸钙方晶(图 1)。

2. 根粉末特征：淡棕黄色。(1)纤维成束，直径 8~25 μ m，壁厚，微木化，(2)草酸钙方晶，直径 10~20 μ m，多存在于周围薄壁细胞中，形成晶纤维。(3)导管多为具缘纹孔导管，稀有网纹导管。(4)木栓细胞红棕色，类长方形、方形、多角形，微木化。(5)淀粉粒单粒类圆形，直径 2~10 μ m，脐点不明显，复粒由 2~6 分粒组成(图 2)。




图 2 阳桃根粉末图

1. 晶纤维及纤维 2. 导管 3. 木栓细胞 4. 淀粉粒

四、薄层色谱鉴别

取药材粗粉 5g，加甲醇 20ml，加热回流 1 小时，滤过，滤液蒸干，残渣加甲醇 2ml 使溶解，做为供试品溶液。药材溶液。照薄层色谱法(附录 VI B)，试验，吸取上述供试品溶液 6 μ l，点于硅胶 G 薄层板上，以氯仿-甲醇-水(8:2:0.1)为展开剂，展开，取出，晾干，喷以 1.65mol/L 硫酸溶液，105 $^{\circ}$ C 加热至斑点显色清晰。置日光及紫外光灯(365nm)下检视，如图 3 所示。

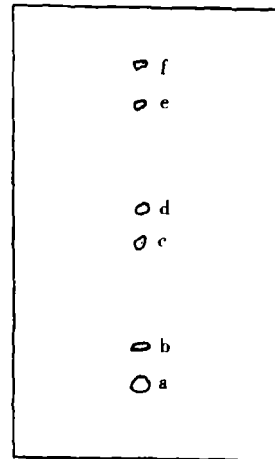


图 3 阳桃根薄层色谱图

在日光下 a 为蓝紫色斑点，b、c、d、e、f 为紫红色斑点
 在紫外光下 a、b、c 为亮蓝色荧光斑点

在日光下 a 为蓝紫色斑点, Rf 值为 0.17, b、c、d、e、f 为紫红色斑点, Rf 值分别为 0.24、0.48、0.56、0.77、0.92; 在紫外光灯下 a、b、c 为亮蓝色荧光斑点(图 3)。

五、小 结

实验结果表明: 阳桃根横切面形成层明显, 近圆形; 皮部窄, 棕红色至深棕色; 木部宽广, 类白色或微带棕红色, 纤维众多, 导管密集, 粉末具晶纤维, 草酸钙方晶, 具缘纹孔导管, 淀粉粒; 据文献值⁽²⁾, 其主要

成分含有 1,5 二羟基-6,7 二甲氧基-2-甲基蒽醌-3- α - β -吡喃葡萄糖苷, 故建立自身对照的薄层色谱, 鉴别其苷类成分, 以上研究资料均可为该药的鉴定提供依据, 为其开发利用提供参考。

参 考 文 献

- [1]《中药大词典》, 江苏新医学院, 上海人民出版社, 上册: 977
[2]《中华本草》, 国家中医药管理局《中华本草》编委会, 上海科学技术出版社, 第四册: 715

PHARMACOGNOSTIC STUDY ON ROOT OF AVERRHOA CARAMBOLA

Hu Xujia^① Sun XianFeng^② Fang Lan^① He renyuan^①

①Yunnan Institute for Drug Control Kunming 650011, Yunnan China;

②Kunming Institute of Botany, the Chinese Academy of Sciences Kunming 650204, Yunnan, China)

Abstract Object: A pharmacognostic study on the root of Averrhoacarambola was carried out for the purpose to provide a scientific basis for standard. **Methods:** Both the macro and microscopic characteristic of the crude drug were examined and its chemical constituents monitored by TLC. **Results:** macro and microscopic characteristic of the crude drug were described and spots were clearly distinguishable on the TLC plate. **Conclusion:** The distinct characteristics revealed in the studies could provide a basis for the identification of this crude drug.

Key words root of Averrhoa; carambola; pharmacognostic properties; microscopic characteristics; TLC

国家药品临床研究基地目录(中药)

(续表, 上接 2002 年第 3 期第 60 页)

地 区	序 号	单 位	基地专业
山 东	JDZ1999018	山东中医药大学附属医院	心血管、血液、内分泌、风湿、妇科
河 南	JDZ1999019	河南省中医学院第一附属医院	心血管、消化、儿科、肾病、肛肠、周围血管
	JDZ1999020	河南省中医药研究院	脑血管、心血管、消化、呼吸
湖 北	JDZ1999021	湖北省中医药研究院	骨科、肾病、风湿
	JDZ1999022	湖北中医学院附属医院	肝病、妇产科、儿科、呼吸、心血管、外科(肝胆病)、脑血管、口腔
湖 南	JDZ1999023	湖南省中医药研究院附属医院	肿瘤、肝病、心血管、脑血管、肾病
	JDZ1999024	湖南中医学院第一附属医院	肝病、呼吸、心血管、眼科、骨伤、糖尿病
广 东	JDZ1999025	广州中医药大学第一附属医院	消化、妇科、骨科、外科、肛肠、眼科
	JDZ1999026	广州中医药大学第二附属医院	消化、妇科、骨科、外科、肛肠、眼科
	JDZ1999027	广州中医药大学粤海医院	抗疟疾
	JDZ1999096	第一军医大学南方医院	肾病、心血管、风湿、脑血管
广 西	JDZ1999028	广西中医学院第一附属医院	心血管、骨伤、肛肠、妇产科
海 南	JDZ1999029	海南省中医院	骨伤、脑血管、泌尿
四 川	JDZ1999030	成都中医药大学附属医院	肾病、眼科、肛肠、皮肤、妇科、呼吸、心血管、消化、儿科
	JDZ1999072	华西医科大学第一附属医院	呼吸、消化
云 南	JDZ1999031	云南中医学院附属医院	肾病、肝病、儿科
陕 西	JDZ1999032	陕西省中医药研究院附属医院	心血管、消化、肿瘤、脑血管
贵 州	JDZ1999033	贵阳中医学院第一附属医院	骨科、肛肠、心血管、内分泌
新 疆	JDZ1999034	新疆维吾尔自治区中医医院	骨伤、心血管、脑血管、妇科、儿科、肾病